Клінічні переваги

Чому фахівці в області захворювань сітківки та увеїту надають перевагу оптико-когерентному томографу DRI OCT Triton™ та ОКТ-ангіографу OCTA Triton від компанії Topcon Healthcare?

Компанія Topcon Healthcare (Токіо, Японія), котра є лідером на ринку в області інструментів для оптичної когерентної томографії (ОКТ), послідовно розробляє та оновлює технології спектральної (SD, spectral domain) ОКТ та ОКТ з частотно-модульованим джерелом (SS, swept-source).

Оптико-когерентний томограф DRI OCT Triton — це технологія ОКТ третього покоління, що об'єднує можливості глибокого сканування з можливістю проникнення через непрозорі середовища за допомогою ультрашвидкої SS візуалізації (100 000 А-сканів за секунду). Topon Triton дозволяє записувати повні дані про сітківку та хоріоідею за одне сканування та отримати більше зображень для оптимізації процесу прийняття клінічних рішень. Окрім того, у Triton використовується стереофотографія для отримання повнокольорових зображень очного дна у 3D, а завдяки функції автомозаїчної панорами, Triton забезпечує широке охоплення сітківки по периферії (що включає більшу частину очного дна).

У цій статті провідні світові фахівці в області сітківки та лікування увеїту описують приклади з власної практики. Використання DRI Triton OCT та Triton OCTA відіграло важливу роль в ефективній діагностиці очних захворювань, оцінці їхньої важкості, виборі відповідного лікування та контролю прогресування.

Клінічний випадок №1

Гострий токсоплазмоз

Елоїза Насименто [Heloísa Nascimento], MD, PhD, та Жоао Рафаель де Олівейра Діас [João Rafael de Oliveira Dias], MD, PhD, кафедра офтальмології, Федеральний університет Сан-Паулу, Медична школа Пауліста — UNIFESP/EPM, Бразилія

До нашої клініки звернулася 20-річна жінка зі скаргами на мушки, світлобоязнь та біль в очах. Обстеження виявило гострий токсоплазмоз у правому оці. Зображення очного дна показали білий вогнищевий ретиніт із запаленням склоподібного тіла, васкулітом та крововиливами (Мал. 1a).

ОКТ-дослідження, незважаючи на наявність помутніння склоподібного тіла, показало заднє запалення склоподібного тіла з інтраретинальними змінами та значним вогнищевим потовщенням хоріоідеї (Мал. 1b).

ОКТА виключила неоваскуляризацію та виявила вогнищеві зони відсутності перфузії у верхньому сплетінні (Мал. 1c).

На підставі цих даних ми прийняли рішення про лікування пероральними антибіотиками та стероїдами.

Мал. 1a. Гострий токсоплазмоз, вихідний рівень. Зображення ОКТ правого ока, отримане за допомогою Triton.

Український переклад підготовлено «Медичною компанією «Медікус», уповноваженим представником компанії Topcon Healthcare в Україні

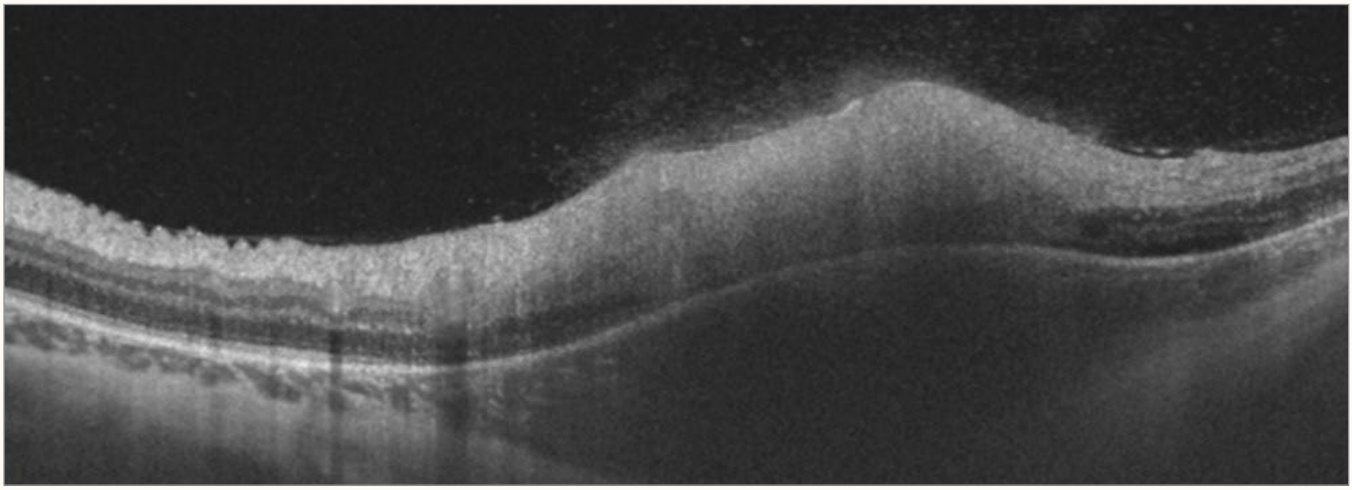

Мал. 1b. Гострий токсоплазмоз, вихідний рівень. ОКТ правого ока, зображення отримано за допомогою Triton.

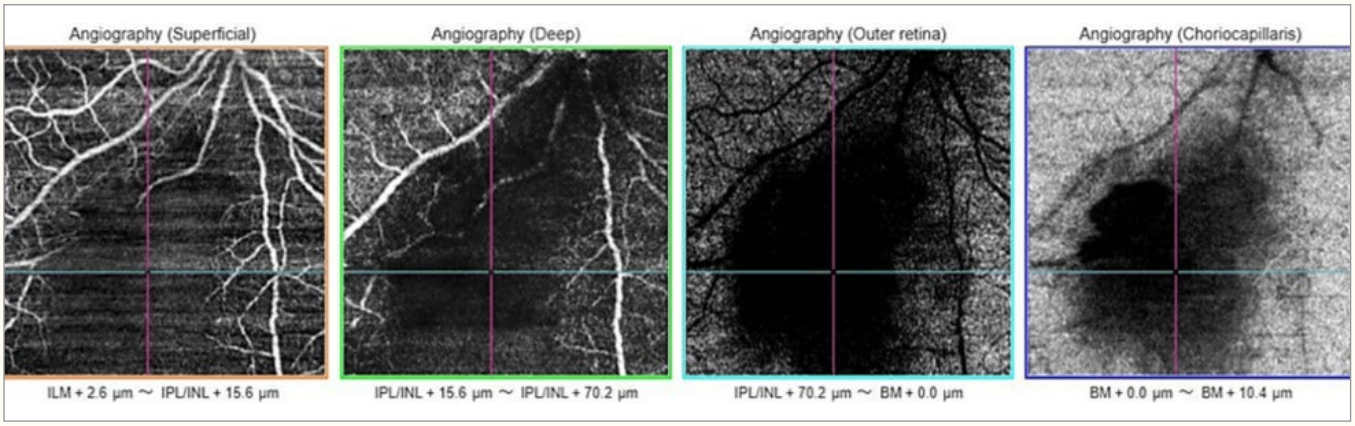

Мал. 1c. Гострий токсоплазмоз, вихідний рівень. ОКТА правого ока, зображення отримано за допомогою Triton.

Мал. 2a.
Гострий токсоплазмоз, контрольний візит. Зображення очного дна правого ока, отримане за допомогою фундус-камери Triton.

Через п’ять місяців запалення зменшилося, ураження стало чітко обмеженим, покращилася пігментація меж ураження без ознак васкуліту (Мал. 2a та 2b).

Контрольна ОКТА показала поліпшення васкуляризації сітківки в області, що прилягає до зони ураження (Мал. 2c).

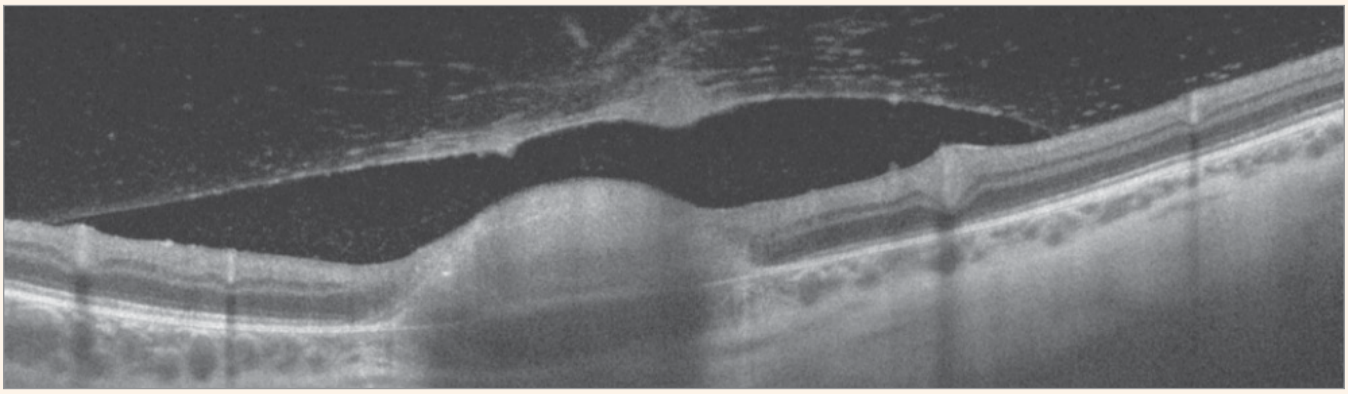

Мал. 2b. Гострий токсоплазмоз, контрольний візит. ОКТ правого ока, зображення отримане за допомогою Triton.

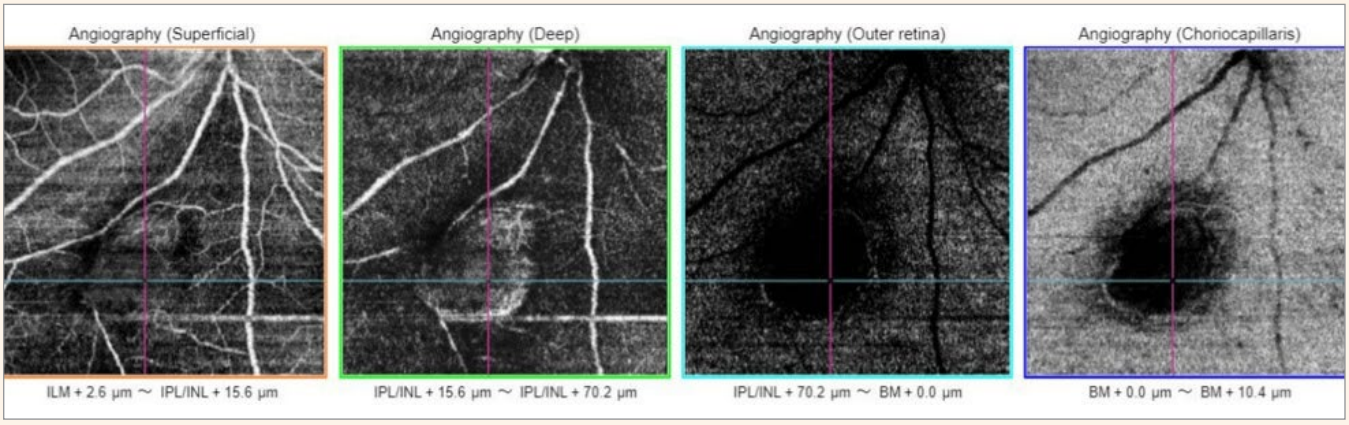

Мал. 2c. Гострий токсоплазмоз, контрольний візит. ОКТА правого ока, зображення отримане за допомогою Triton.

Клінічний випадок №2

Переваги мультимодальної візуалізації при діабетичній ретинопатії

Luis Arias [Луїс Аріас], MD, PhD,
завідувач відділення сітківки ока університетської лікарні Бельвітге та ад'юнкт-професор офтальмології, Університет Барселони, Іспанія

69-річний чоловік європейського походження звернувся з діабетом в анамнезі тривалістю 10 років, з приводу якого він отримував пероральні препарати та інсулін. З приводу діабетичної ретинопатії раніше була проведена лазерна фотокоагуляція обох очей.

У пацієнта спостерігалася прогресуюча втрата зору в обох очах протягом одного місяця з гостротою зору 20/50 (OD) та 20/80 (OS).

Фотографія очного дна (Мал. 3a, OD та 3b, OS) показала бліді диски зорового нерва, потовщення макули з ексудатами, мікроаневризми та рубці від перенесеної лазерної операції в обох очах. Зображення ОКТ показали значний макулярний набряк з великими кистами, але відносно збережений зовнішній шар сітківки у правому оці (Мал. 4a) та значний макулярний набряк з великими кистами та порушеними зовнішніми шарами сітківки у лівому оці (Мал. 4b); порушення цілісності шарів сітківки може пояснити зниження гостроти зору у лівому оці. Оцінка поверхневого сплетіння за допомогою ОКТА у правому оці (Мал. 5a, помаранчева рамка) показало збільшення фовеальної аваскулярної зони з розширенням капілярів, мікроаневризмами та зонами периферичної анемії. Темні області у глибокому сплетінні (Мал. 5b, зелена рамка) відповідають міжретинальній кисті. Зображення в анфас (Мал. 5a, середнє нижнє зображення) допомагають відрізнити її від наявності ішемії. Оцінка лівого ока за допомогою ОКТА (Мал. 5b) показала аналогічні дані.

Цей випадок демонструє клінічні переваги використання багатофункціональної візуалізації для пацієнтів, які страждають на діабетичну ретинопатію. Фотографія очного дна відмінно підходить для візуалізації потовщення макули, твердих ексудатів та крові. З іншого боку, B-скани ОКТ дозволяють точно оцінити важкість макулярного набряку; вони також допомагають оцінити цілісність зовнішнього шару сітківки, що може допомогти у прогнозуванні гостроти зору. Нарешті, ОКТА та візуалізація в анфас дозволяє виявити ішемію, судинні зміни та кисти. Такі результати необхідні для оптимального ведення пацієнтів із діабетичною ретинопатією.

Український переклад підготовлено «Медичною компанією «Медікус», уповноваженим представником компанії Topcon Healthcare в Україні

Мал. 3a. Діабетична ретинопатія. Зображення очного дна правого ока, отримане за допомогою камери Triton.

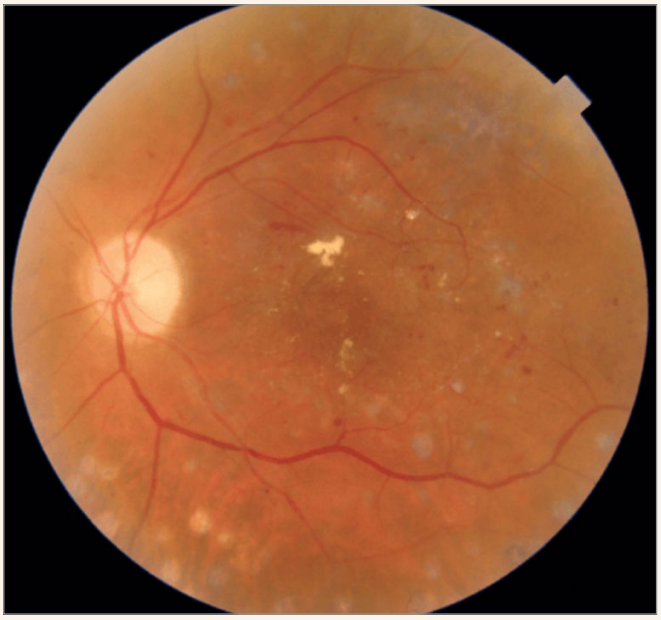

Мал. 3b. Діабетична ретинопатія. Зображення очного дна лівого ока, отримане за допомогою камери Triton.

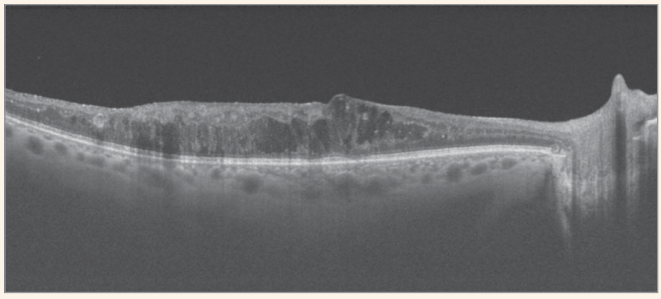

Мал. 4a. Діабетична ретинопатія. B-скан ОКТ правого ока, зображення отримано за допомогою Triton.

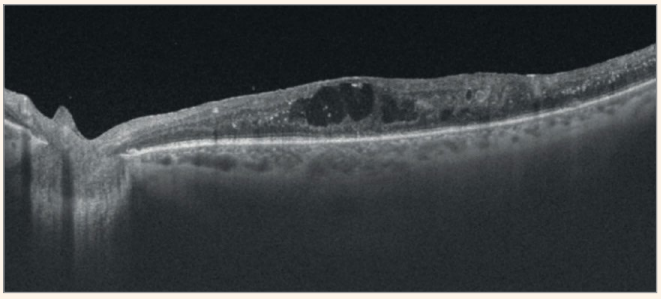

Мал. 4b. Діабетична ретинопатія. B-скан ОКТ лівого ока, зображення отримано за допомогою Triton.

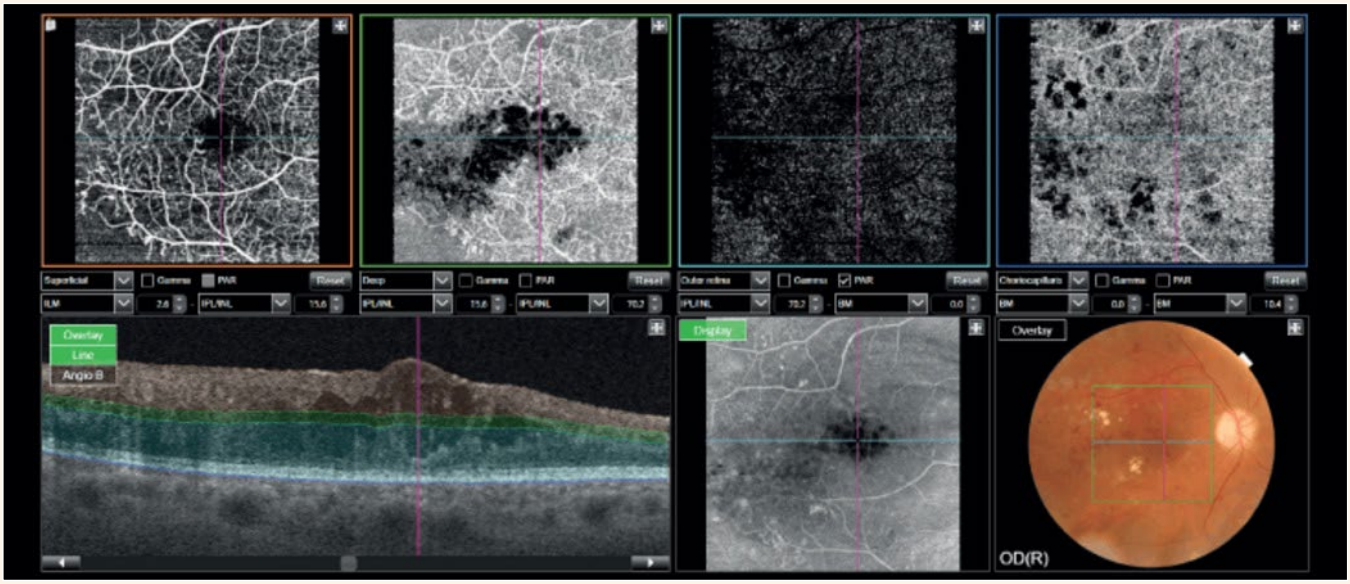

Мал. 5a. Діабетична ретинопатія. ОКТА правого ока, зображення отримано за допомогою Triton.

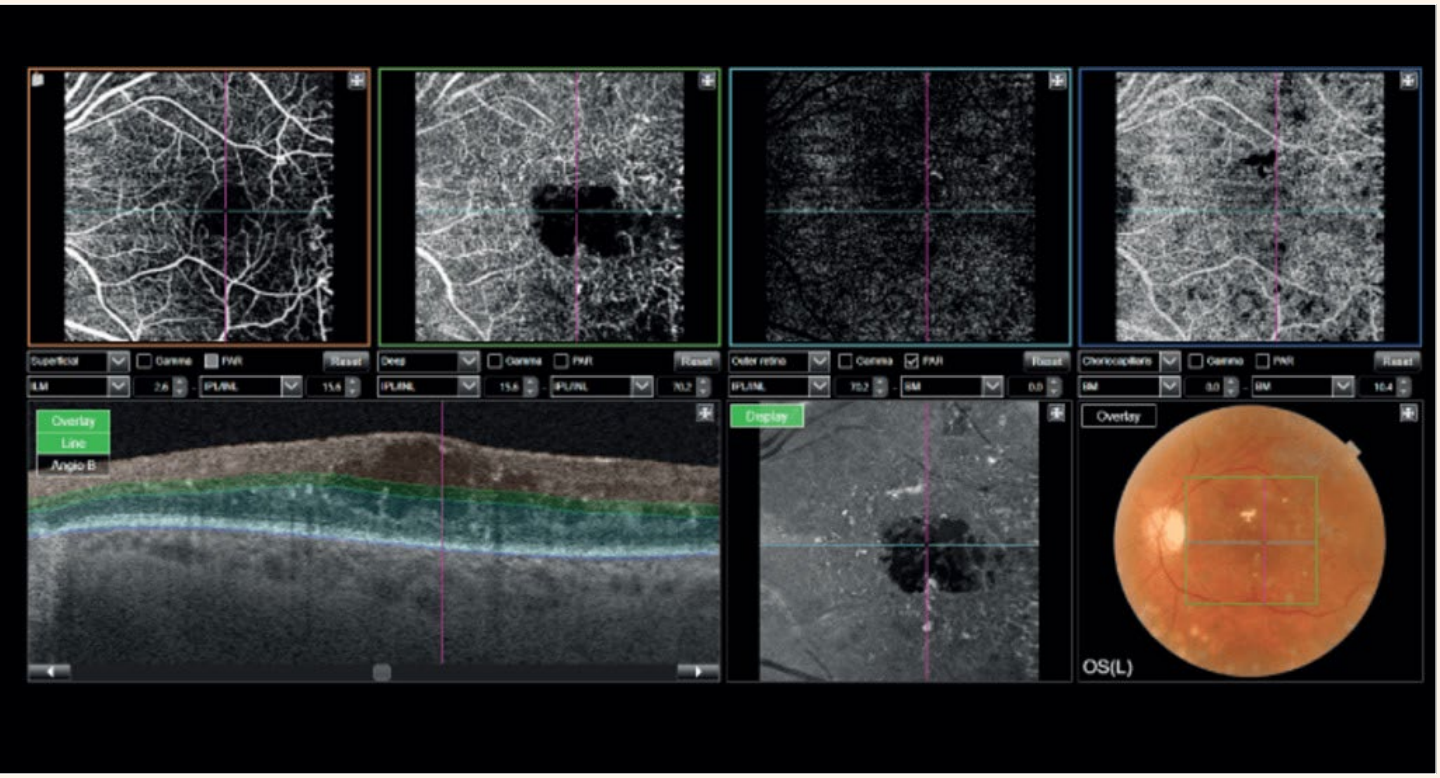

Мал. 5b. Діабетична ретинопатія. ОКТА лівого ока, зображення отримано за допомогою Triton.

Samer Elsherbiny [Самер Ельшербіні], консультант-офтальмолог, South Warwickshire Foundation Trust, Великобританія, розповідає про те, як ОКТ та ОКТА за допомогою DRI Triton покращили догляд за пацієнтами та результати лікування

Сьогодні неможливо уявити собі медичну клініку лікування сітківки без можливостей ОКТ. Серед інших систем ОКТ Triton відомий тим, що поєднує зручний дизайн і неперевершену універсальність. Крім того, комплексна візуалізація очного дна є великою перевагою. Панель отримання зображень дозволяє фахівцю зосередитися на пацієнті та на отриманні якісних зображень, не відволікаючись на сторонні справи. Варто відзначити, що інтеграція ОКТА у Triton значною мірою усунула необхідність ангіографії з флуоресцеїном у нашому відділенні. Нарешті модуль дослідження переднього сегмента Triton виявився дуже корисним для оцінки ширшого спектра очних захворювань.

З мого особистого досвіду, одне з найкорисніших застосувань Triton для ОКТА — це встановлення наявності або відсутності хоріоїдальної неоваскулярної мембрани у пацієнтів з підозрілими зображеннями ОКТ, але без симптомів втрати зору або порушень зорового сприйняття. Крім того, Triton усуває невизначеність щодо того, чи слід лікувати пацієнтів з нещодавно виявленим утворенням «неексудативна ХНВ», коли ця знахідка є випадковою і не супроводжується симптомами чи втратою зору. У моїй практиці такі пацієнти просто спостерігаються за допомогою ОКТА, що усуває необхідність піддавати пацієнта повторним ангіографічним дослідженням із флуоресцеїном. Це лише один із кількох випадків, коли Triton значно покращив обслуговування пацієнтів.

Набір інструментів для спектральної ОКТ та ОКТ з частотно-модульованим джерелом від Topcon Healthcare у поєднанні з постійними інвестиціями дозволяє компанії збільшувати продажі в порівнянні з будь-яким іншим виробником технологій ОКТ, забезпечуючи майже 30 % загального обсягу продажів у цьому сегменті ринку[1]. Пропозиції компанії Topcon найкраще відповідають індивідуальним вимогам офтальмологів для утримання лідерських позицій на ринку.

Ці продукти доступні не у всіх країнах. Будь ласка, уточнюйте наявність у Вашій країні у місцевого дистриб'ютора.

Посилання

1. Market Scope, "2020 Ophthalmic Diagnostic Equipment Market Repor t: A Global Analysis for 2019 to 2025" (2020).

Український переклад підготовлено «Медичною компанією «Медікус», уповноваженим представником компанії Topcon Healthcare в Україні

Heloísa Nascimento [Елоїза Насімєнто], MD, PhD, розповідає про реальний досвід роботи з Topcon DRI OCT та OCTA Triton

Я працюю у приватній практиці у Бразилії, де спеціалізуюся на увеїтах. У мене часто є можливість обстежити пацієнтів, і якщо є зміни, я проводжу більш детальні обстеження, такі як ОКТ та ОКТА. Ці дослідження можуть бути складними. Наприклад, деякі пацієнти мають сильні помутніння склоподібного тіла, що ускладнює дослідження макули. У мене також велика частка пацієнтів дитячого віку, і ці пацієнти не завжди готові співпрацювати при проведенні обстеження очного дна.

У цих умовах Triton дуже важливий, оскільки він дозволяє мені бачити крізь більшість помутнінь склоподібного тіла, щоб дослідити сітківку, і допомагає в оцінці очного дна у дітей, оскільки отримання зображення відбувається дуже швидко. Наявність відповідної системи ОКТ допомагає мені проводити всі необхідні обстеження за один прийом, що завжди зручніше — а іноді й важливіше — для пацієнта.

Отже, яка система ОКТ є правильною і як вибрати найкращу? Для мене якість має першочергове значення. Я не проти вибрати дорожчий продукт, якщо це справді найкращий прилад, який може підвищити мою клінічну впевненість. Практичність — ще один важливий фактор. Мій чоловік і я спеціалізуємося на захворюваннях сітківки та увеїтах відповідно і повинні мати надійну систему, яка одночасно забезпечує можливість фотографії очного дна, ОКТ, ОКТА та ангіографії, коли це необхідно. Крім того, бажано, щоб система була знайома, хоча це необов'язково. Можна сказати, що я виросла на приладах Topcon. Мій батько, теж офтальмолог, завжди використовував їх у своїй практиці. Він цінував їхню якість і простоту, і я поділяю його погляди, тому більшість офтальмологічних приладів у моєму кабінеті — від Topcon!

Саме тому ми вибрали Triton OCT для нашої практики. Більш того, ми вважаємо, що якщо ми купуємо прилад, який будемо використовувати протягом багатьох років, ми повинні купити найкращий прилад із можливих — і для нас це Triton. Ми також цінуємо багатофункціональність Triton та його простоту (ми вважаємо, що він простіший у використанні, ніж інші прилади). Система також швидка та зручна, і надає всі необхідні мені діагностичні інструменти у моєму власному кабінеті, включаючи кольорову фотографію очного дна, автофлуоресценцію, ангіографію ОКТ та ОКТА.

Я використовую Triton OCT вже понад п'ять років і можу сказати, що він допомагає мені у моїй практиці так, як не допомагають інші.

Triton допомагає приймати клінічні рішення при лікуванні моїх пацієнтів з увеїтом. Точна диференціація дуже важлива для мене, оскільки я спостерігаю пацієнтів із широким спектром інфекційних та неінфекційних захворювань. Якщо у пацієнта задній увеїт, Triton OCT допомагає мені визначити, де він знаходиться — у сітківці або хоріоідеї. Аналогічно, у випадках гострого некрозу сітківки прилад допомагає розрізняти збудників, таких як герпес, токсоплазмоз або сифіліс. У пацієнтів із кістозним макулярним набряком Triton допомагає здійснювати спостереження та може допомогти у проведенні подальшого лікування, наприклад інтраокулярних ін'єкцій стероїдів. Таким чином, це відмінний інструмент для диференціальної діагностики різних патологій та утворень увеїту, і він також допомагає мені приймати рішення щодо лікування.

Варто відзначити, що Triton також подобається моїм пацієнтам, оскільки їм подобається бачити створювані ним зображення, якими я ділюся з ними в цифровому форматі. Я навіть ділюся з пацієнтами навіть зображеннями ока в нормі, оскільки це допомагає їм почуватися впевненіше та спокійніше.

Я обстежую всіх своїх пацієнтів за допомогою апарату Triton у першу чергу тому, що щиро вірю, що ОКТ — це майбутнє, а також це допомагає мені підтримувати здоров'я та задоволеність моїх пацієнтів.