ОКТ-ангіографія

для ОКТ з частотно-модульованим джерелом

SS OCT Angio

TOPCON

YOUR VISION. OUR FOCUS.

Представляємо ОКТ-ангіографію SS OCT Angio™ з OCTARA™

Серія DRI OCT Triton оптична когерентна томографія з частотно-модульованим джерелом

ОКТ-ангіографія — це потужна комбінація технологій з використанням зображень вищої якості оптичної когерентної томографії з частотно-модульованим джерелом (SS OCT)

SS OCT Angio™ компанії Topcon є єдиною системою, яка поєднує в собі високоякісну ОКТ-ангіографію та ОКТ з частотно-модульованим джерелом (SS OCT). Побудована на клінічно випробованій платформі DRI OCT Triton, система забезпечує проведення високочутливих ангіографічних досліджень завдяки запатентованому алгоритму обробки зображень OCTARA™. Надзвичайна візуалізація надає чіткі зображення судинних структур навіть в хоріоідеї та глибших ретинальних шарах.*

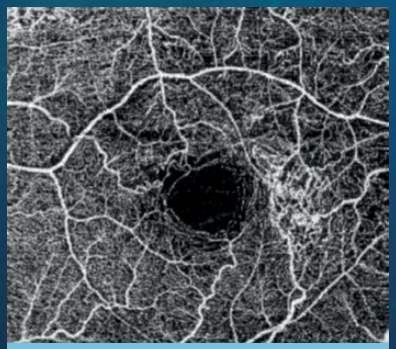

Поверхневе судинне сплетення (ВМД) 3,0 x 3,0 мм

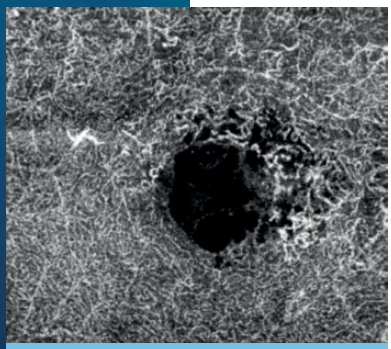

Глибоке судинне сплетення (ВМД) 3,0 x 3,0 мм

Надано: Yusuke Ichiyama, MD
Shiga University of Medical Science

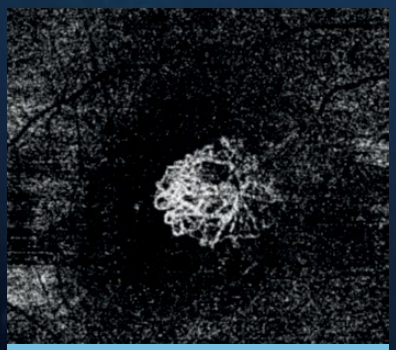

Зовнішні шари сітківки (CNV з фіброзом) 4,5x4,5 мм

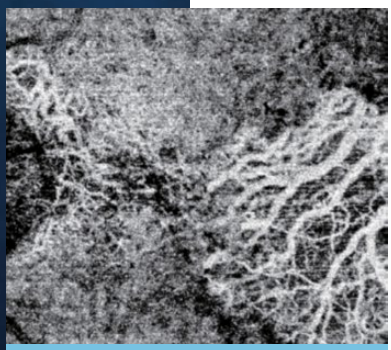

Хоріоідея (PCV) 6,0 x 6,0 мм

Надано: Carl Glittenberg, MD,
Karl Landsteiner Institute
for Retinal Research and Imaging

* Посилання: Pan-American association of ophthalmology 2015, Poster No. PP2219

Високочутливі технології отримання зображень та візуалізації току крові в більш глибоких судинах

Технології частотно-модульованого джерела Swept Source та обробки зображень OCTARA™ дозволяють візуалізувати більш глибокі структури з меншим спадом сигналу в залежності від глибини та з високою чутливістю виявляють навіть слабкий ток крові у мікросудинах. Крім того, довжина хвилі 1 мкм дозволяє виконати ОКТ дослідження навіть у пацієнтів із помутніннями очних середовищ.

Швидке сканування та відстеження руху ока в режимі реального часу

100 000 сканувань за секунду з невидимими лініями сканування та системою стеження за оком SMARTtrack дозволяють 3D OCT Triton Swept Source OCT швидко зробити ОКТ-ангіографію* та отримати чітке зображення потоку у мікросудинній мережі сітківки.

* Під час отримання зображень при певних умовах для деяких людей лінія сканування ОКТ-ангіографії може бути слабко помітною.

Удосконалена ефективність діагностики та інтеграція робочого процесу

Мультимодальна платформа забезпечує всеосяжне, але зручне порівняння порушень мікроциркуляції з використанням флуоресцентної ангіографії (FA), аутофлуоресценції (FAF), ОКТ та кольоровими зображеннями очного дна використовуючи один пристрій.*

* DRI OCT Triton Plus

Надано:
SriniVas R. Sadda, MD,
Doheny Eye Institute, UCLA



Хоріоідея (GA)
3,0 x 3,0 мм

Надано:
Kazuya Yamagishi, MD,
Hirakata Yamagishi Eye Clinic,
Japan Scan

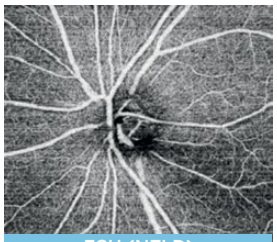

ДЗН (NFLD)
6,0 x 6,0 мм

Відмінність OCTARA™

OCTARA™ — це технологія обробки зображень, яка вилучає зміни сигналу, що походять з внутрісудинного току крові, використовуючи численні B-скани ОКТ, отримані в одній точці. Ця технологія показує високу чутливість у виявленні низького кровотоку в мікросудинах. Передбачається, що OCTARA™ буде корисною для виявлення мікроаневризм або капілярних аномалій.

Точна система стеження

Технологія SmartTrack™, що вбудована в DRI OCT Triton, отримала подальший розвиток для ОКТ-ангіографії. Тепер вона миттєво виявляє моргання і рухи ока та змінює положення сканування так, щоб забезпечити повне сканування всіх областей.

ОКТ-ангіографія клінічного випадку: міопічна хоріоідальна неоваскуляризація (ХНВ)

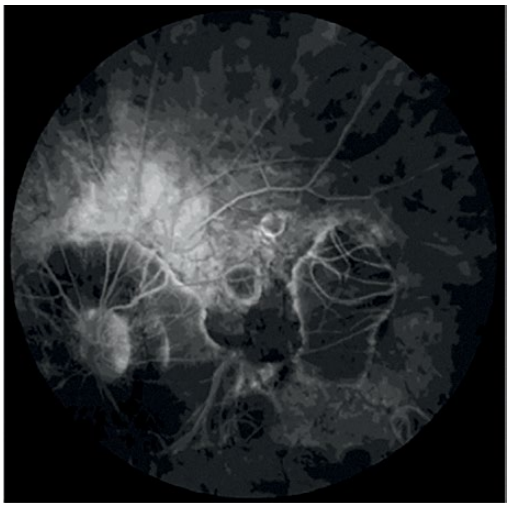

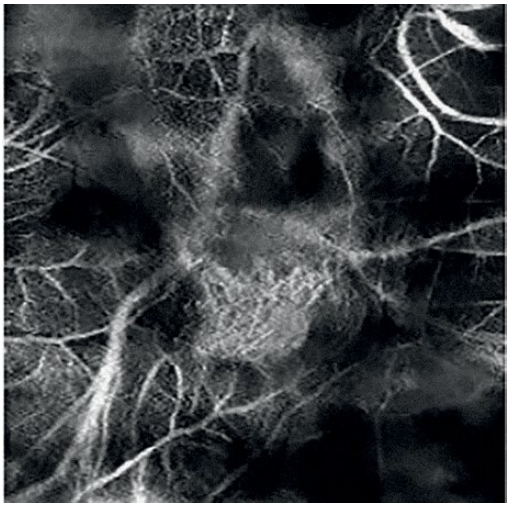

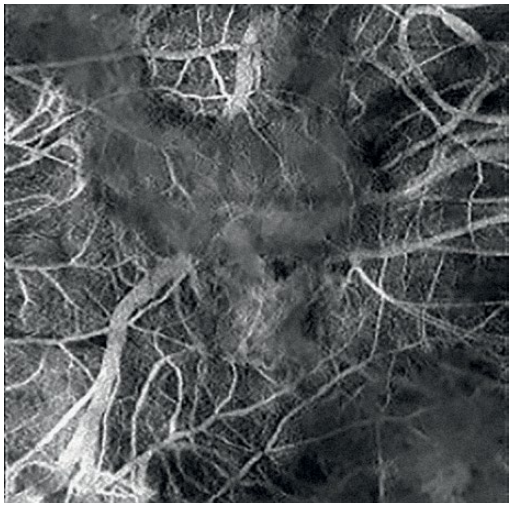

Міопічна хоріоідальна неоваскуляризація (ХНВ)

Лікар: Carl Glittenberg MD, Karl Landsteiner Institute for Retinal Research and Imaging (Відень, Австрія)

Історія хвороби

Стать: жіноча. **Вік:** 72. **Діагноз:** Міопічна хоріоідальна неоваскуляризація лівого ока.
Лікування: 5 інтравітреальних ін'єкцій анти-VEGF препарату в ліве око.

Методики обстеження та результати

Було виконано B-сканування високої роздільної здатності на Swept Source ОКТ, кольорова фотографія очного дна, флуоресцентна ангіографія, та ОКТ-ангіографія Swept Source (SS OCT Angio™). Результати отримані на ОКТ системі Topcon DRI OCT Triton™ Plus Swept Source. На фото сітківки візуалізується очне дно характерне міопії високого ступеня з перипапілярною атрофією та стара міопічна мембрана зі свіжим активним компонентом по нижньому краю. B-скан показує міопічне очне дно, ретиношизис та інтраретинальну рідину над свіжою частиною ХНВ. Флуоресцентна ангіографія (верхнє ліве зображення) вказує на просочування контрасту в зоні активної ХНВ в нижній частині.
ОКТ-ангіографія SS Angio™ OCT (середнє та нижнє зображення ліворуч) чітко вказує на судинну проліферацію в області просочування контрасту. Зображення ОКТ-ангіографії були оброблені Carl Glittenberg MD.

Клінічна значущість

Можливість проведення ОКТ-ангіографії за допомогою SS OCT Angio™ у пацієнтів з міопією високого ступеня має велике значення для ранньої діагностики міопічної хоріоідальної неоваскулярізації.

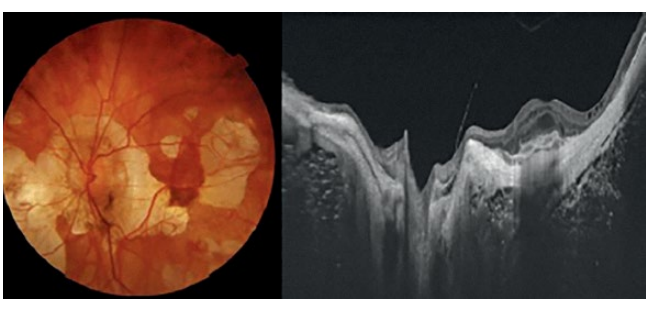

ОКТ-ангіографія клінічного випадку: оклюзія гілки центральної вени сітківки (ЦВС)

Оклюзія гілки центральної вени сітківки (ЦВС)

Лікар: Carl Glittenberg MD, Karl Landsteiner Institute for Retinal Research and Imaging (Відень, Австрія)

Анамнез

Стать: чоловіча.
Вік: 64.
Діагноз: Оклюзія гілки ЦВС на правому оці
Лікування: Багаторазові інтравітреальні ін'єкції анті-VEGF препаратів та лазерне лікування правого ока.

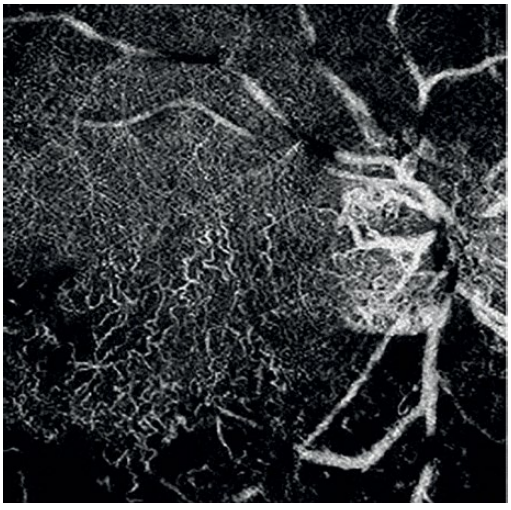

Методики обстеження та результати

Були здійснені B-сканування високої роздільної здатності на Swept Source OCT, кольорова фотографія очного дна, та ОКТ ангіографія (SS OCT Angio™). Обстеження виконувалось на системі ОКТ з частотно-модульованим джерелом Topcon DRI OCT Triton™ Plus. На фотографії очного дна зображено ремоделювання судинної системи. B-скан показує залишковий кістозний макулярний набряк. SS OCT Angio™ показує виражену ішемію сітківки нижче макули, а також ремоделювання судинної системи. Зображення ОКТ-ангіографії були оброблені Carl Glittenberg MD.

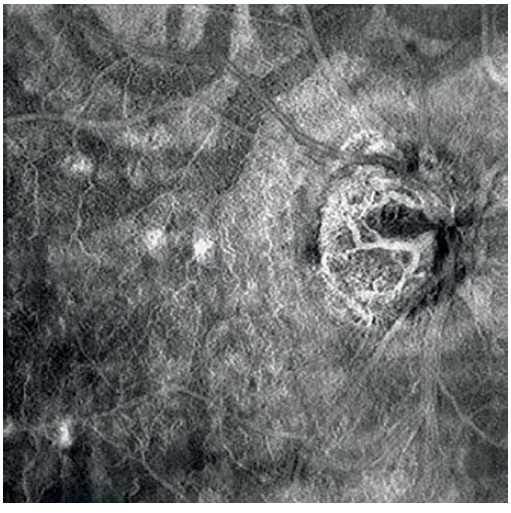

Клінічна значущість

Можливість мати швидкий та неінвазивний метод скринінгу ішемії сітківки у пацієнтів після ретинальної венозної оклюзії зробить лікування цих хворих значно ефективнішим.

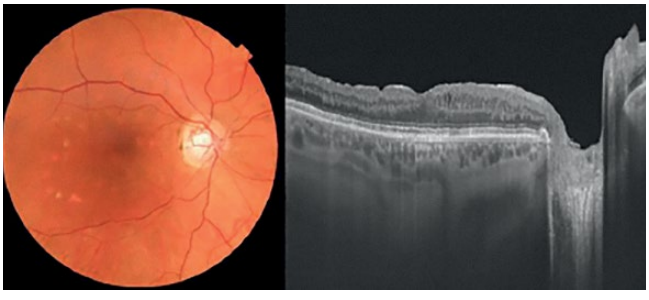

5270037 / 0516
UA 190305

Комплексний перегляд та звітність

Ангіографічні зображення, високоякісні B-скани та фотографії очного дна можна переглянуті на одному екрані за допомогою IMAGEnet 6* так, що цікаву область можна комплексно оцінити з використанням декількох методів. Окремі шари можуть бути легко налаштовані для підвищення чіткості конкретних патологічних особливостей.

* Програмне забезпечення IMAGEnet 6 є опцією

Поверхневе | Глибоке | Зовнішня сітківка | Хоріокапілярне

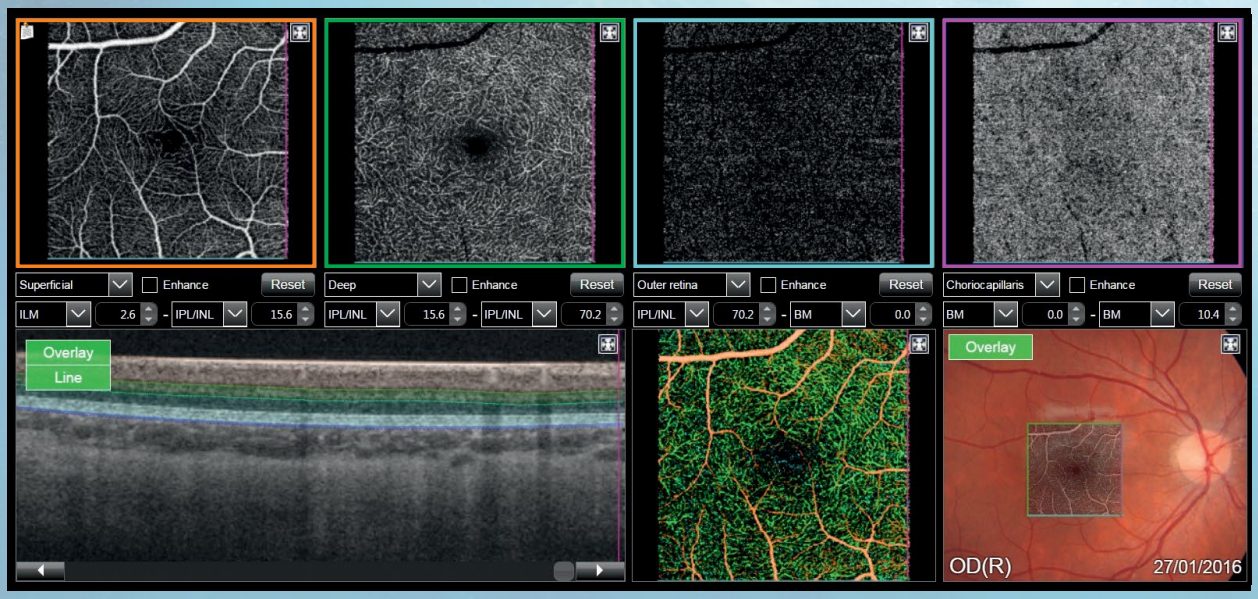

B-сканування високої якості ідентифікується на кожному зображенні синьою лінією. Область ідентифікується за кольором рамки.

Кольорова композитна карта

Можна використовувати кольорові/FA/FAF/безчервоні/ICG зображення

*Для відображення флуоресцентної ангіографії (FA) та індоціанин-зеленої ангіографії (ICG) потрібно імпортувати ці зображення

Приклад звіту

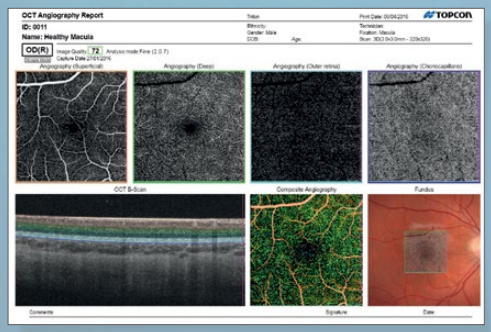

DRI OCT Triton: SS OCT / SS OCT переднього сегмента (опція) / Кольорове / ОКТ-ангіографія (опція)
DRI OCT Triton Plus: SS OCT / SS OCT переднього сегмента (опція) / Кольорове / FA / FAF / ОКТ-ангіографія (опція)

* Доступно не у всіх країнах, будь ласка, проконсультуйтеся з вашим дистриб'ютором для перевірки можливості замовлення у вашій країні
* Можливі зміни в конструкції та / або специфікаціях без попереднього повідомлення.

ВАЖЛИВО Щоб отримати найкращі результати з цим інструментом, будь ласка, перегляньте всі призначені для користувача інструкції до початку роботи.

CE 0123

TOPCON EUROPE MEDICAL BV | TOPCON CORPORATION | EC97J1081 TOPCON CORPORATION

Topcon Europe Medical B.V.
Essebaan 11; 2908 LJ Capelle a/d IJssel; P.O. Box 145; 2900 AC Capelle a/d IJssel; The Netherlands
Phone: +31-(0)10-4585077; Fax: +31-(0)10-4585045
E-mail: medical@topcon.eu; www.topcon-medical.eu

Topcon Danmark
Praestemarksvej 25; 4000 Roskilde, Danmark
Phone: +45-46-327500; Fax: +45-46-327555
E-mail: info@topcon.dk
www.topcon.dk

Topcon Scandinavia A.B.
Neongatan 2; P.O. Box 25; 43151 Mölndal, Sweden
Phone: +46-(0)31-7109200; Fax: +46-(0)31-7109249
E-mail: medical@topcon.se; www.topcon.se

Topcon España S.A.
HEAD OFFICE; Frederic Mompou, 4; 08960 Sant Just Desvern; Barcelona, Spain
Phone: +34-93-4734057; Fax: +34-93-4733932
E-mail: medica@topcon.es; www.topcon.es

Topcon Italy
Viale dell' Industria 60; 20037 Paderno Dugnano, (MI) Italy
Phone: +39-02-9186671; Fax: +39-02-91081091
E-mail: info@topcon.it; www.topcon.it

Topcon France
BAT A1; 3 route de la révolte, 93206 Saint Denis Cedex
Phone: +33-(0)1-49212323; Fax: +33-(0)1-49212324
E-mail: topcon@topcon.fr; www.topcon-medical.fr

Topcon Deutschland GmbH
Hanns-Martin-Schleyer Strasse 41; D-47877 Willich, Germany
Phone: (+49) 2154-885-0; Fax: (+49) 2154-885-177
E-mail: info@topcon-medical.de; www.topcon-medical.de

Topcon Polska Sp. z o.o.
ul. Warszawska 23; 42-470 Siewierz; Poland
Phone: +48-(0)32-670-50-45; Fax: +48-(0)32-671-34-05
www.topcon-polska.pl

Topcon (Great Britain) Ltd.
Topcon House; Kennet Side; Bone Lane; Newbury Berkshire RG14 5PX; United Kingdom
Phone: +44-(0)1635-551120; Fax: +44-(0)1635-551170
E-mail: medical@topcon.co.uk, www.topcon.co.uk

Topcon Ireland
Unit 276, Blanchardstown; Corporate Park 2 Ballycoolin; Dublin 15, Ireland
Phone: +353-18975900; Fax: +353-18293915
E-mail: medical@topcon.ie; www.topcon.ie

TOPCON CORPORATION
75-1 Hasunuma-cho, Itabashi-ku, Tokyo 174-8580, Japan
Phone: 3-3558-2523/2522, Fax: 3-3960-4214,
www.topcon.co.jp

МЕДИЧНА КОМПАНІЯ «МЕДІКУС»
вул. Краківська, 22, Київ, Україна, 02094
Тел.: +380 44 574 0571, Факс: +380 44 574 0573
E-mail: eye@medicus.ua, www.medicus.ua/topcon

5270037 / 0516
UA 190305